掲載日:2020年01月24日，面名:暮らし家庭，記事ID:KIJ20200124_01023000101516004　(C)下野新聞社　無断複製転載禁止。

脳梗塞㊦

前兆段階の治療が重要

河本俊介教授

「脳梗塞で半身不随になった」というようなことをよく耳にしますね。「脳梗塞」とは、脳に血液が来なくなって脳細胞が死んでしまう病気です。脳は、場所によって役割分担が細かく分かれていて、発症場所によっていろいろな後遺症が出てしまいます。

脳への血液は、流れでいえば最も上流の心臓からまず押し出され、途中の頸動脈などを通って、頭の中の血管へとやって来ます。脳に血液が来なくなる原因としては大ざっぱに言って、一番上流の心臓にできた血栓（血の塊）がそのまま脳血管に流れてきて詰まる場合と、頸動脈が動脈硬化で狭くなって血流不足になる場合、そして脳血管そのものが細くなってしまう場合があります。

Aさんは64歳の男性です。右手足の力が入りにくくなり、言葉も出にくくなる発作を経験し、心配になって外来を受診されました。磁気共鳴画像装置（MRI）や頸部動脈の超音波検査の結果、頸動脈の狭窄による「一過性脳虚血発作」と診断されました。血管が狭いために脳への血流が少なくなって症状が出ていたわけです。これは脳梗塞の前兆と考えられ、そのままにしておくと高い確率で深刻な脳梗塞になってしまうため、脳卒中治療チームの判断で入院してもらい、手術を行うことになりました。

手術は「頸動脈内膜剥離術」という術式で、喉の少し横を切開して、頸動脈の血液の通り道を狭くしている動脈硬化の部分をきれいに削り、元通りの頸動脈にする治療です。手術から1週間後、Aさんは退院し、その後症状は出ず、10年経過した現在も狭窄の再発もありません。

もう一つの治療法として「頸動脈ステント留置術」というカテーテル治療があります。これは脚の付け根から頸動脈の狭窄部までカテーテルを進め、狭窄部を広げる治療で、局所麻酔でも行えるので身体の負担が少ないのが利点です。

生活習慣、特に食生活の欧米化が指摘されて久しいですが、これに伴いAさんのように頸動脈狭窄症から脳梗塞になってしまう方は増えてきています。

脳細胞は死んでしまうと元には戻りませんから、遅くとも「前兆」の段階で治療することがとても重要です。思い当たる方は早めに脳卒中専門医のいる医療機関を受診してください。思い当たる症状がない方も、生活習慣の見直しや定期的な脳ドックの受診をお勧めします。

頸動脈内膜剥離術

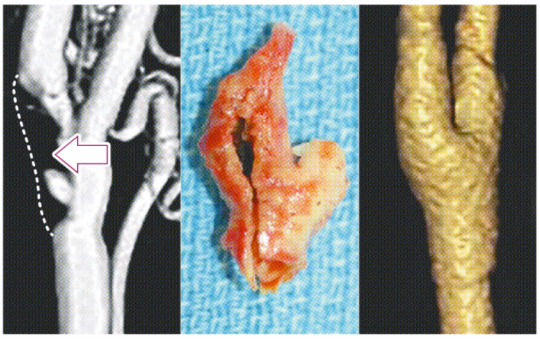

左は手術前の内頸動脈狭窄部。点線は正常の血管壁の場所。
中央は手術で削り取った動脈硬化部分。
右は手術後で狭窄部がなくなり正常血管に戻っている
SHIMOTSUKE GRAPHICS

（獨協医大脳神経外科学教授　河本俊介）

（毎週金曜日掲載）